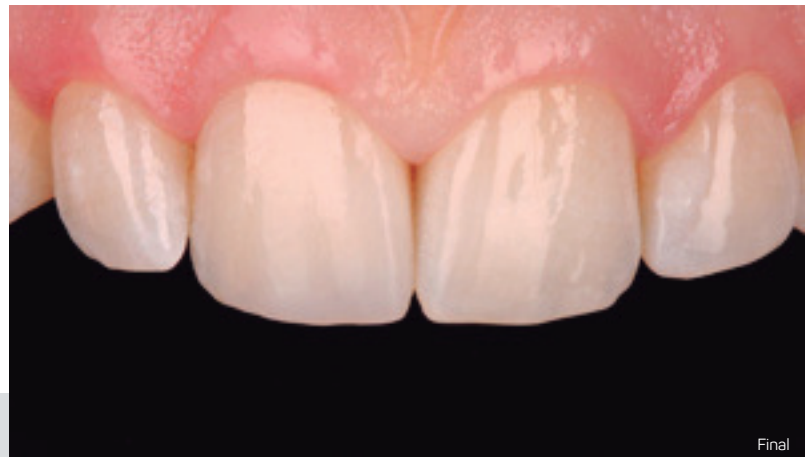
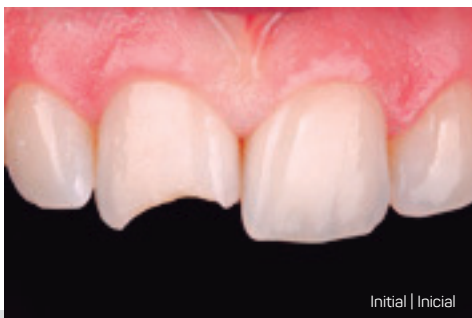
## EN Natural appearance with **COMPOSITES**

## ES *Naturalidad con Resina Compuesta*

Author/Autor: Prof. Dr. Joana Souza Andrade

 Spain | España



25-year-old female patient.

### COMPLAINT

Fracture of right central incisor.

*Paciente del sexo femenino, 25 años.*

### QUEJA

*Ruptura del incisivo central derecho.*

### EN CLINICAL/RADIOGRAPHIC EXAM

Fracture of tooth 11, compromising the incisal edge. Vitality test and periapical radiography were performed and no alterations were found.

### TREATMENT

Firstly, the case planning was carried out through photographs and waxing. Shade taking was performed by using the Polar Eyes filter. It was decided to proceed with the restorative treatment with nanohybrid composite resin (Opallis), using the stratification technique with dentin, enamel and effect shades, with the purpose to obtain a natural result.

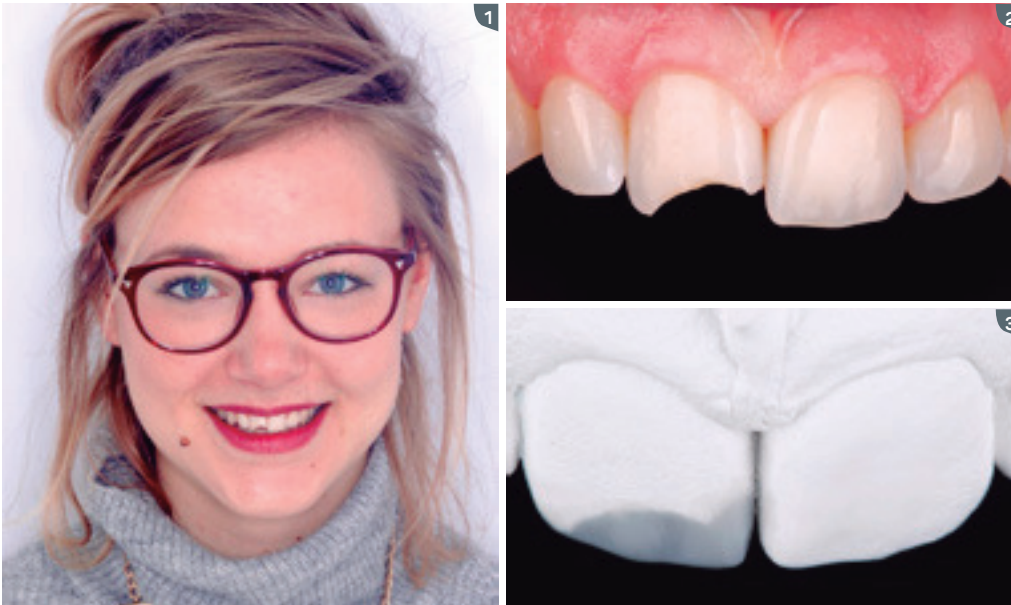### ES EXAMEN CLÍNICO/RADIOGRÁFICO

*Ruptura del diente 11, comprometiendo la borda incisal. Se realizó prueba de vitalidad y radiografía periapical y no se encontraron alteraciones.*

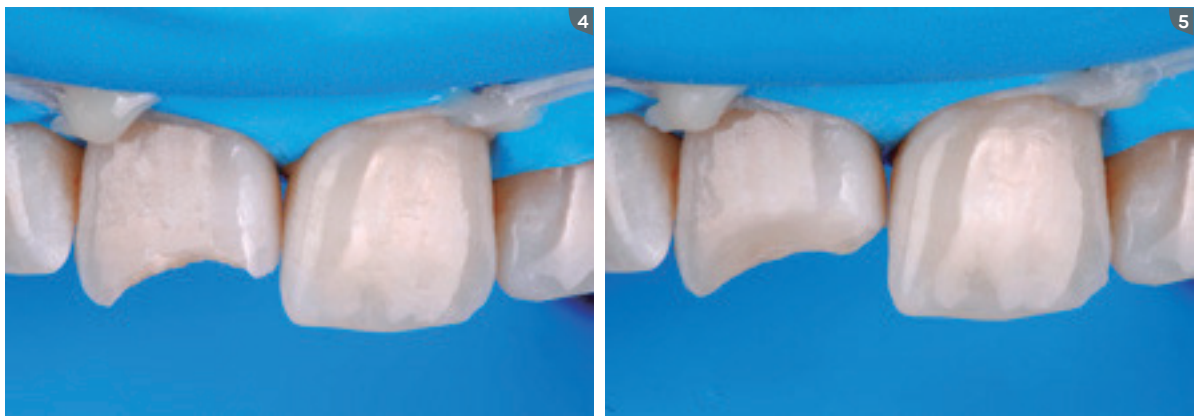
### TRATAMIENTO

*Inicialmente se realizó un planeamiento del caso a través de fotografías y enceramiento. La tomada de color se realizó con auxilio del filtro Polar Eyes. Se optó por la realización de un tratamiento restaurador con la resina nanohíbrida Opallis, utilizando la técnica de estratificación con colores de dentina, esmalte y efecto, con el objetivo de obtener un resultado natural.*

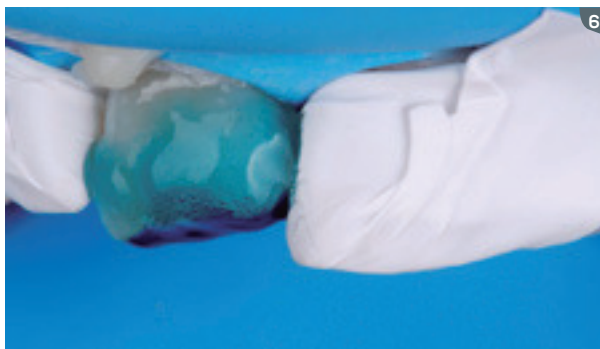
STEP BY STEP | PASO A PASO



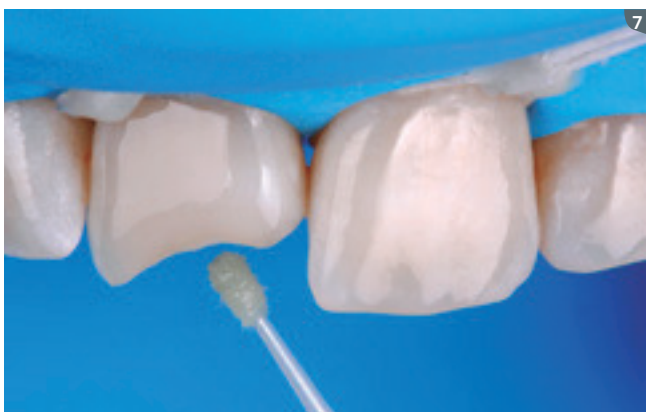1. Initial face photograph.  
 2. Intraoral photograph.  
 3. After molding, waxing of the plaster model was performed.  
 1. Foto de rostro inicial.  
 2. Foto inicial intraoral.  
 3. Luego del moldeado, se realizó el enceramiento del modelo de yeso.



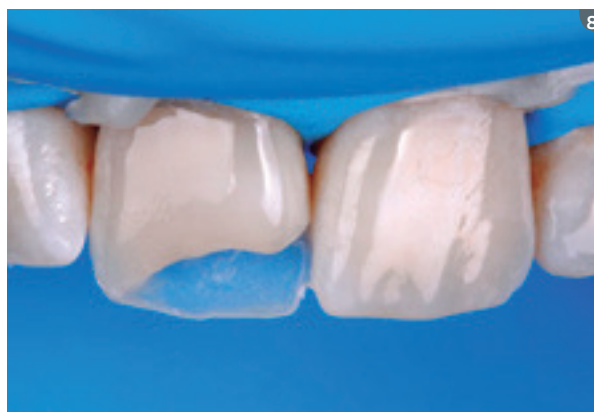4 and 5. We started the restorative sequence with previous anesthesia, absolute isolation and preparation of the restoration with Diamond Pro sandpaper polishing disks eliminate all sharp angles.  
 4 y 5. Iniciamos la secuencia restauradora con la anestesia previa, aislamiento absoluto y el preparo de la restauración con los discos de lija Diamond Pro, eliminando todos los ángulos vivos.



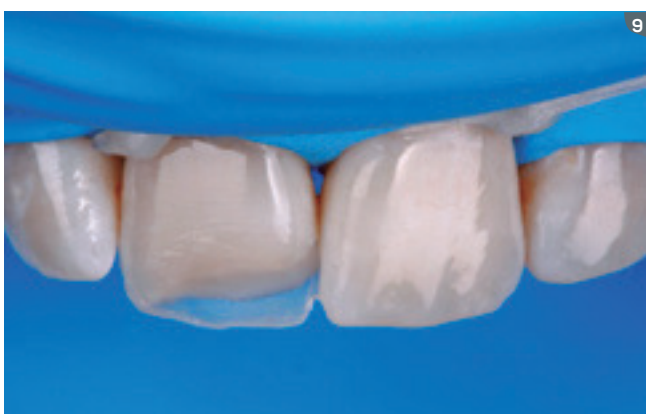6. Application of 37% phosphoric acid (Condac 37) for 15 seconds to both enamel and dentin.  
 6. Aplicación del ácido fosfórico al 37 % (Condac 37) por 15 segundos tanto en esmalte como en dentina.



7. Adhesive application (Ambar) and subsequent light curing for 10 seconds.  
*7. Aplicación del adhesivo (Ambar) y posterior fotocurado por 10 segundos.*

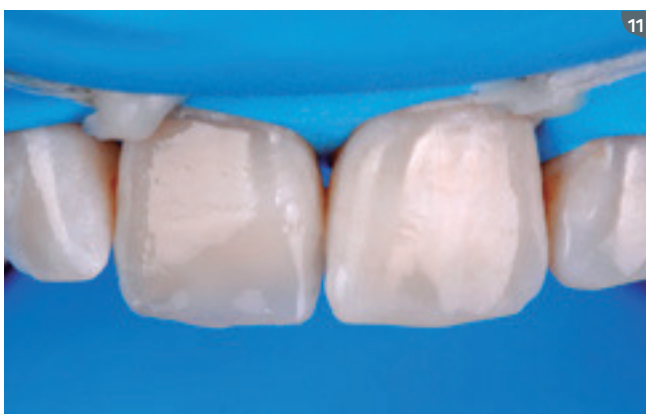
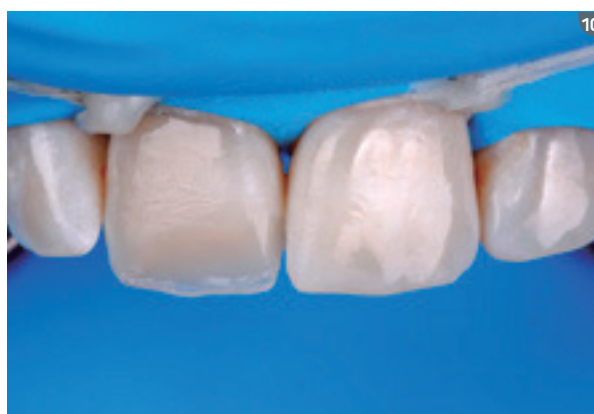
8. Beginning of stratification by making the palatine layer, which will always be in enamel, at all times. In this case we used enamel shade EA1 (Opallis).  
*8. Inicio de la estratificación con la confección de la capa palatina, que siempre será en esmalte. En este caso usamos el esmalte EA1 (Opallis).*

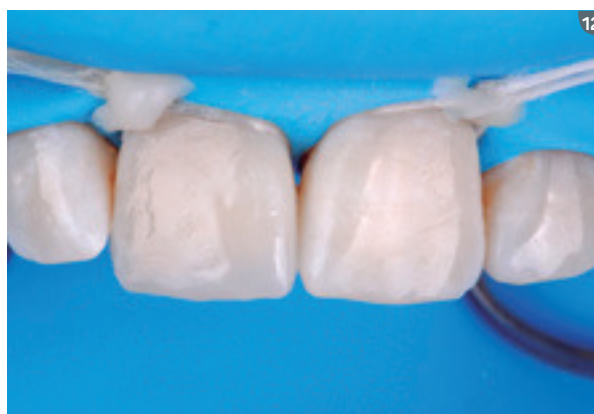

9 and 10. In the second, third and fourth layers of the restoration we used the dentin shade DA1 (Opallis) in order to reproduce the mamelons and leaving space for the translucent edge.

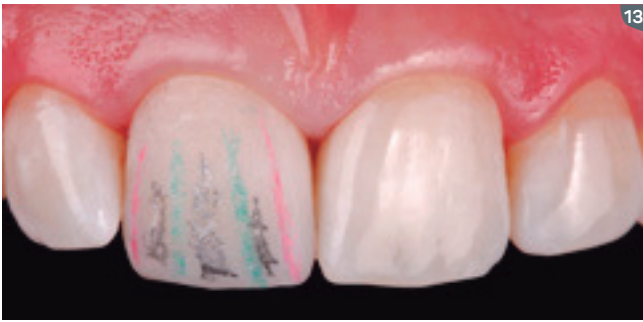*9 y 10. En la segunda, tercera y cuarta capas de la restauración usamos el color de dentina DA1 (Opallis) reproduciendo los mamelones y dejando espacio para la borda translúcida.*



11. Reproduction of translucent edge with the translucent shade T-Blue (Opallis).  
*11. Reproducción de la borda translúcida con el color translúcido T-Blue (Opallis).*

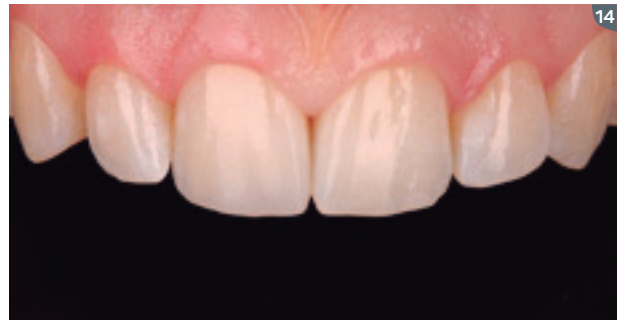

12. Finally, we finished stratification with the enamel layer with shade EA1 (Opallis), reproducing the primary anatomy of the right central incisor.  
*12. Finalmente terminamos la estratificación con la capa de esmalte EA1 (Opallis), reproduciendo la anatomía primaria del incisivo central derecho.*



13. For finishing and polishing, we used Diamond Pro disks with the assistance of anatomical lines, polishing rubber and felt disks combined with the Diamond polishing paste.

13. Para el acabado y pulido de la restauración, usamos los discos Diamond Pro con el auxilio de las líneas anatómicas, gomas de pulido y discos de fieltro con la pasta de pulido Diamond.



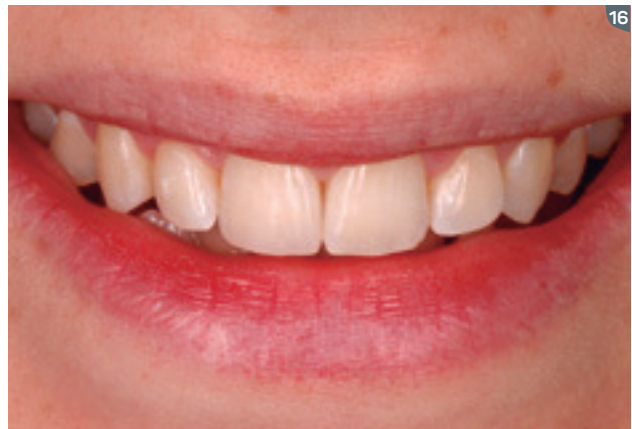14. Final intraoral result.

14. Resultado final intrabucal.



15. Final face photograph.

15. Foto de rostro final.



16. Final smile.

16. Sonrisa final.

## FGM MATERIALS USED | MATERIALES FGM UTILIZADOS

LIGHT-CURING NANOHYDRID COMPOSITE  
**Opallis**

RESINA NANOHÍBRIDA FOTOCURABLE  
**Opallis**

5<sup>th</sup> GENERATION LIGHT-CURING ADHESIVE  
**Ambar**

ADHESIVO FOTOCURABLE DE 5<sup>ª</sup> GENERACIÓN  
**Ambar**

LIGHT-CURING GINGIVAL BARRIER  
**Top dam**

BARRERA GINGIVAL FOTOCURABLE  
**Top dam**

DIAMOND POLISHING PASTE  
**Diamond Excel**

PASTA DIAMANTADA PARA PULIDO  
**Diamond Excel**

FELT DISKS  
**Diamond**

DISCOS DE FIELTRO  
**Diamond**

37% PHOSPHORIC ACID ETCHANT  
**Condac 37**

GRABADOR CON ÁCIDO  
FOSFÓRICO AL 37%  
**Condac 37**

