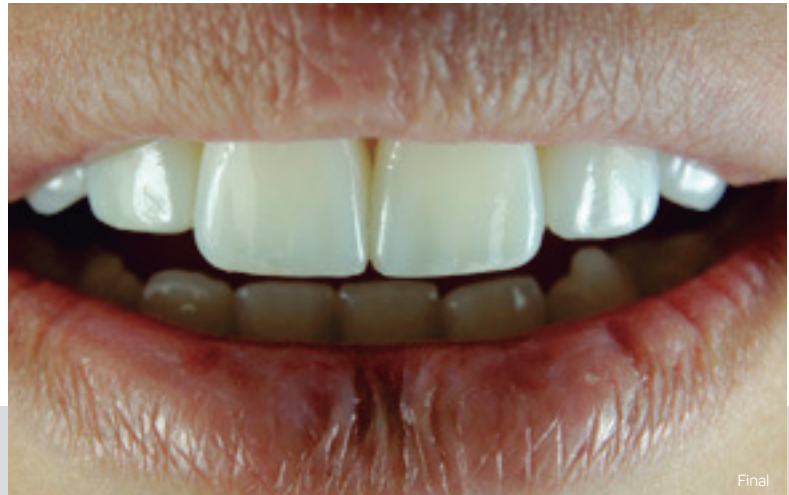
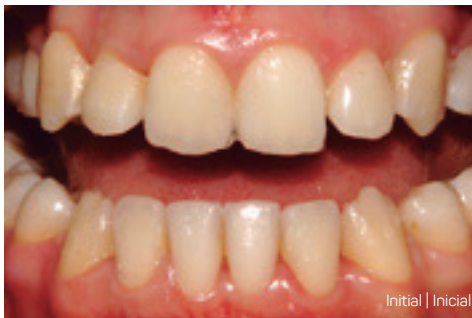
## EN The importance of predictability to the patient by using the CSD

## ES *La importancia de la previsibilidad para el paciente mediante el uso del CSD*

Authors/Autores: Prof. Dr. Alonso Julca Rojas and/y Prof. Dr. Rony Hidalgo Lastaunau

 Peru | Perú



26-year-old female patient.

### COMPLAINT

Patient was not satisfied with the appearance of her teeth.

*Paciente del género femenino, 26 años.*

### QUEJA

*Paciente insatisfecha con la apariencia de los dientes.*

### EN CLINICAL/RADIOGRAPHIC EXAM

The patient came to the office asking for better aesthetics for her smile. She had just completed an orthodontic treatment that did not please her. There was a visible disharmony of the anterior teeth and morphological alterations of teeth 11 and 21. There was a divergent format of the smile. Healthy periodontium.

### TREATMENT

After the clinical and radiological diagnostics, study models were made to better analyze the case and elaborate a treatment plan. A Custom Smile Design (CSD) plan was made with the purpose of achieving a better predictability of the results. After the mock-up confection and the patient's approval, a whitening treatment was carried out in order to improve the color of the substrate. 10 days after finishing the whitening procedure, aesthetic restorations were carried out with composite resin, bringing back the patient's self-esteem.

### ES EXAMEN CLÍNICO/RADIOGRÁFICO

*Paciente compareció al consultorio solicitando una mejora estética en su sonrisa, acababa de hacer un tratamiento ortodóncico que no la había dejado contenta, presentando una desarmonía dental anterior y alteración de la morfología de los dientes 11 y 21. Formato divergente de la sonrisa. Periodonto saludable.*

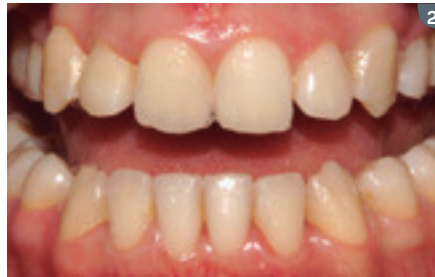### TRATAMIENTO

*Después del diagnóstico clínico y radiológico, se realizaron modelos de estudio para un mejor análisis del caso y así elaborar un plan de tratamiento. Se realizó un planeamiento Custom Smile Design (CSD) para conseguir una mejor previsibilidad de resultados. Luego de confección de mock-up y aceptación de la paciente se realizó un tratamiento de blanqueamiento para mejorar el color del sustrato. Luego del término del blanqueamiento, se esperó un período de 10 días para que fueran realizadas las restauraciones estéticas en resina compuesta, devolviéndole la autoestima a la paciente.*

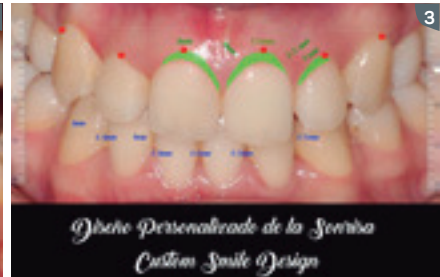## STEP BY STEP | PASO A PASO



1. Patient's initial picture.  
1. Foto inicial de la paciente.

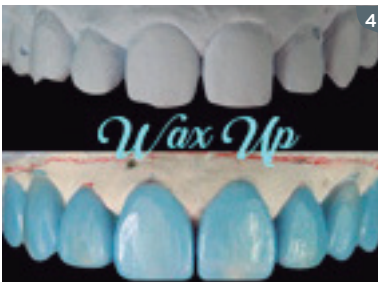

2. Intra-oral initial image.  
2. Imagen intraoral inicial.

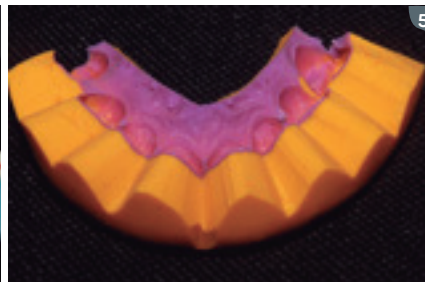

3. Planning according to the CSD achieves high predictability in the aesthetic treatments, since it gives evidence to the aesthetic and functional conflict of the patient and directs the professionals to the occlusal approach to follow.

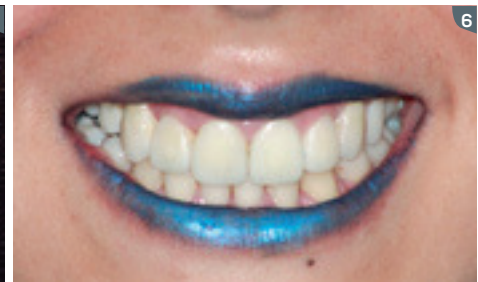3. El planeamiento mediante el CSD consigue alta previsibilidad en los tratamientos estéticos, puesto que nos evidencia el conflicto estético y funcional del paciente, nos direcciona al abordaje oclusal a seguir.



4. Waxing according to the measurements obtained in the digital drawing.  
4. Enceramiento del caso de acuerdo con las medidas obtenidas en el diseño digital.

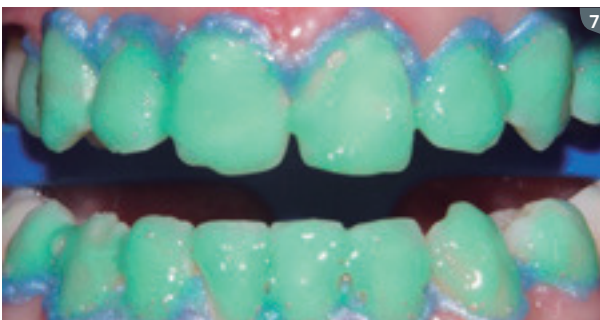


5. Molding of the waxing for making the mock-up.  
5. Moldeo del enceramiento para confección del mock-up.



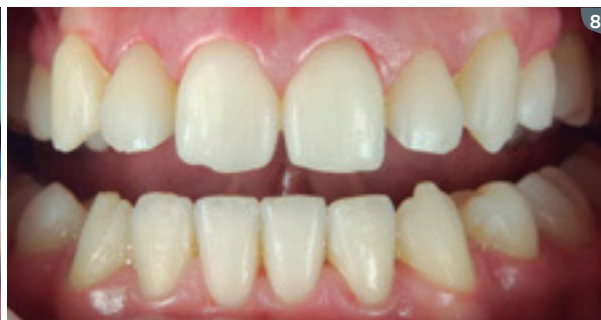6. Mock-up: restoration test to obtain the patient's final corroboration, decide on fine tuning details of the form, size and texture.

6. Mock-up: el ensayo restaurador para corroborar aceptación final del paciente, ultimar algunos detalles mínimos de forma, tamaño y textura.

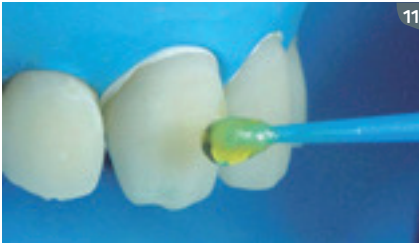
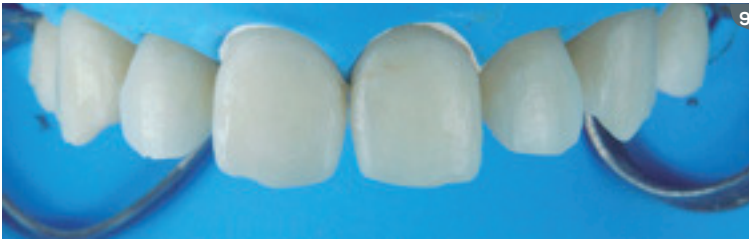

7. Whitening was carried out using the mixed technique: 1 in-office application of Whiteness HP Maxx for 45 minutes and 25 days of at-home whitening with Whiteness Perfect 10%.

7. El blanqueamiento se realizó utilizando la técnica mixta: 1 aplicación con Whiteness HP Maxx en el consultorio durante 45 minutos y 25 días de blanqueamiento casero con Whiteness Perfect 10%.

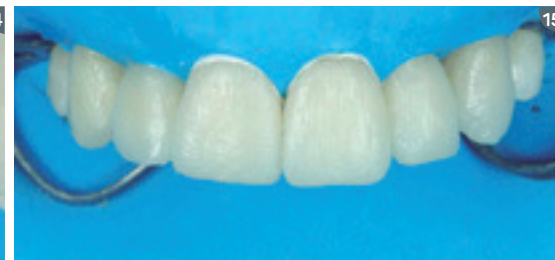
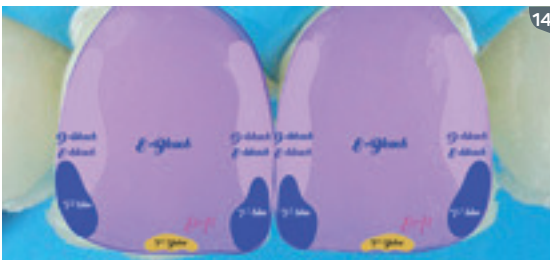
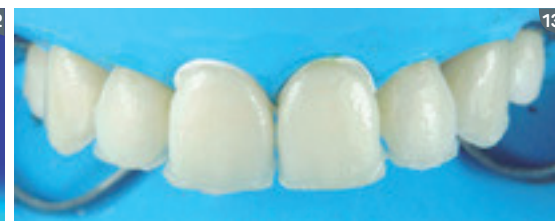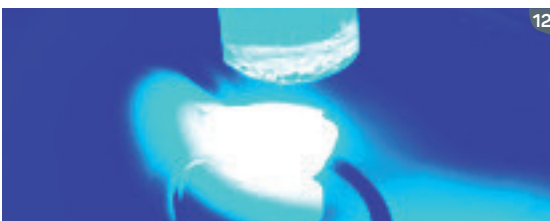8. Post-whitening look.  
8. Aspecto luego de blanqueamiento.



9. Absolute isolation of the teeth followed by deproteinization of the enamel with NaClO at 5.25%, acid etching with Condac 37 (phosphoric acid at 37%) and Clorhexidine at 2% was applied for 30 seconds, with the purpose of inhibiting the metalloproteinases (MMPs), responsible for adhesive degradation.  
10 and 11. Application of the Ambar adhesive.

9. Aislamiento absoluto de los dientes seguido de desproteinización del esmalte con NaClO al 5.25%, grabado ácido con Condac 37 (ácido fosfórico al 37%) y aplicación de Clorhexidina al 2% durante 30 segundos, con el objetivo de inhibir las metaloproteinasas MMPs, responsables por la degradación adhesiva.  
10 y 11. Aplicación del adhesivo Ambar.



12. Light curing for 20 seconds.

13. Through a silicone guide the palatine face of the substrate to be restored is done, in this case, with Opallis EA1.

14. Stratification map: effect composites are used to recreate a visual effect of depth, always associated to the opalescence phenomenon.

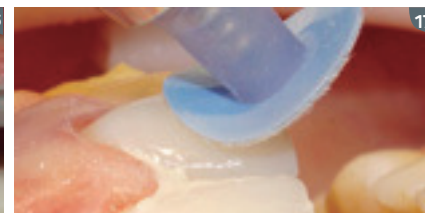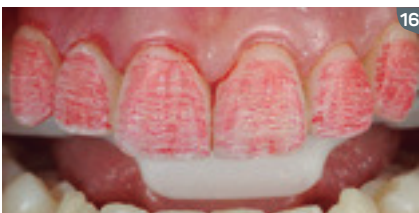15. Finalization: checklist of aesthetic parameters. If necessary, corrections are made. Removal of excess with multi-laminated drills and Diamond Pro disks in decreasing order according to their roughness.

12. Fotocurado por 20 segundos.

13. A través de una guía de silicona se realiza la faz palatina del sustrato a restaurar, en este caso se utilizó Opallis EA1.

14. Mapa de estratificación: las resinas de efecto son utilizadas para recrear un efecto visual de profundidad siempre asociada al fenómeno de opalescencia.

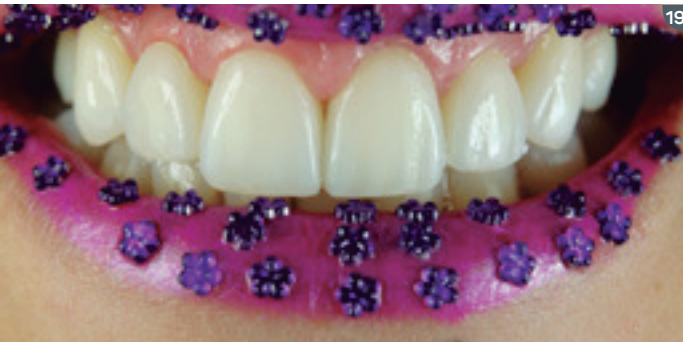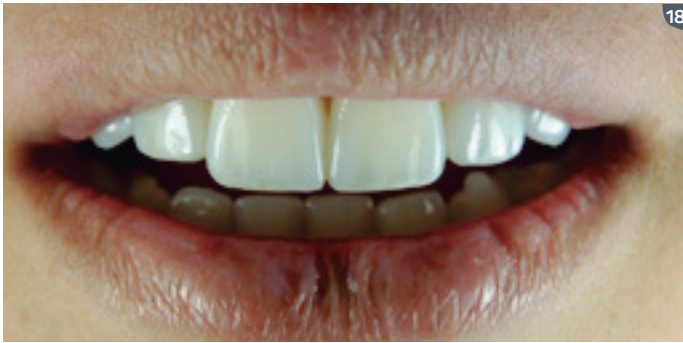15. Finalización: se realiza el checklist de parámetros estéticos, si fuera necesario se hacen correcciones. Se realiza la retirada de excesos con fresas multilaminadas y discos Diamond Pro en orden decreciente respecto a su aspereza.



16. One hint to recreate the superficial micro-texture is to mark with a bicolor marker the teeth and do it with multi-laminated drills to corroborate the similarity of the texturization of each of the teeth to be restored. It is recommended to use abrasive rubber to smooth the texture achieved.

17. For final polishing, Diamond Flex felt disks were used in combination with Diamond Excel polishing paste.

16. Un truco para recrear micro textura superficial es marcar con un bicolor el diente y realizarlo con fresas multilaminadas para poder corroborar la similitud de la texturización en cada uno de los dientes a restaurar. Es recomendable utilizar gomas abrasivas para poder suavizar la textura realizada.  
17. Para el pulido final se utilizaron discos de fieltro Diamond Flex en combinación con pasta de pulido Diamond Excel.



18 and 19. Final result with hydrated teeth. It is possible to observe the excellent shine of the restorative material as well as its mimetization.

18 y 19. Resultado final con los dientes hidratados. Es posible observar el excelente brillo del material restaurador así como su mimetización.

## FGM MATERIALS USED

### | MATERIALES FGM UTILIZADOS

IN-OFFICE WHITENING GEL

**Whiteness HP Maxx**

BLANQUEADOR DE USO EN  
CONSULTORIO

**Whiteness HP Maxx**

TAKE-HOME WHITENING GEL

(CARBAMIDE PEROXIDE)

**Whiteness Perfect 10%**

BLANQUEADOR DE USO CASERO

(PERÓXIDO DE CARBAMIDA)

**Whiteness Perfect 10%**

LIGHT-CURING NANOHYBRID  
COMPOSITE

**Opallis**

RESINA NANOHÍBRIDA FOTOCURABLE

**Opallis**

5<sup>th</sup> GENERATION LIGHT-CURING  
ADHESIVE

**Ambar**

ADHESIVO FOTOCURABLE DE 5<sup>ª</sup>  
GENERACIÓN

**Ambar**

PLATES FOR TRAYS

**Whiteness Plates for Custom  
Dental Trays**

PLACAS PARA FÉRULAS

**Whiteness Placas para Confección de  
Férulas**

DIAMOND POLISHING PASTE

**Diamond Excel**

PASTA DIAMANTADA PARA PULIDO

**Diamond Excel**

SANDPAPER DISKS

**Diamond Pro**

DISCOS DE LIJA

**Diamond Pro**

FELT DISKS

**Diamond Flex**

DISCOS DE FIELTRO

**Diamond Flex**

DISPOSABLE MICROAPPLICATOR

**Cavibrush**

MICROAPLICADOR DESECHABLE

**Cavibrush**

